Aus der Universitäts-Frauenklinik in Marburg
Direktor: Geheimrat Professor Dr. Kehrer.

Das spätere Schicksal der Neugeborenen mit intrakranieller Blutung

INAUGURAL-DISSERTATION
ZUR ERLANGUNG DES DOKTORGRADES
IN DER GESAMTEN MEDIZIN DER
HOHEN MEDIZINISCHEN FAKULTÄT
DER PHILIPPS-UNIVERSITÄT MARBURG

vorgelegt von

Hermann Grote
aus Remmighausen (Lippe)

Marburg-Lahn 1939.
Buchdruckerei Hermann Bauer in Marburg

Angenommen von der Medizinischen Fakultät der
Philipps-Universität Marburg am 20. September 1939

Referent: Geheimrat Professor Dr. Kehrer

Gedruckt mit Genehmigung der Fakultät.

R. UNIV.
BIBLIOTHEEK
LEIDEN

Meinen lieben Eltern
aus Dankbarkeit

Digitized by the Internet Archive
in 2026

https://archive.org/details/IA41547922_0100

Die erste Bekanntschaft mit den intrakraniellen Blutungen bei Neugeborenen ist Denis (1826), Billard (1828), Cruveillier (1829 u. 1835), Rudolf Virchow (1851) und F. Weber (1851) zu verdanken. An die Stelle der wenig besagenden Ausdrücke „Lebensschwäche" oder „Atrophie" trat später ein Begriff, der als Todesursache einen nachweisbaren pathologisch-anatomischen Befund bezeichnete. Besonders durch die verfeinerte Sektionstechnik von Beneke (1910) konnten intrakranielle Blutungen in einer Häufigkeit festgestellt werden, die man bis dahin nicht geahnt hatte. Um nur einige Zahlen zu nennen: So fand Benthin sie in 10%, Leopold Meyer in 42%, Ph. Schwartz sogar in 95% aller sezierten Neugeborenen. Es ist leicht erklärlich, daß auf diese Sektionsergebnisse hin die Frage der intrakraniellen Blutungen eine große Bewertung fand.

Als Folgezustände wurden angegeben: Schwachsinn, Imbezillität, Idiotie, Jackson'sche Rindenepilepsie, Strabismus und vor allem die spastisch-zerebrale Kinderlähmung nach Little.

Der Umstand, daß intrakranielle Blutungen häufig nach regelwidrigen Geburten beobachtet wurden, drängte zur Forderung nach einer möglichst schonenden Art der Entbindung. Es schien fast so, als ob eine neue Epoche in der Geburtshilfe heraufziehe.

Zwar stimmten die Geburtshelfer dem bei, daß eine intrakranielle Blutung sehr häufig durch seitliche Kompression des Schädels entsteht, wie es z. B. bei der Entwicklung des Kindes durch die Zange geschieht. Dennoch hielten sie die auf weitgehende Bevorzugung des Kaiserschnittes gegenüber der vaginalen Entbindung lautende Forderung aus mehreren Gründen für nicht berechtigt. Es wurden auch immer mehr Fälle bekannt, in denen intrakranielle Blutungen nach normalen Spontangeburten zur Beobachtung kamen. Ungelöst blieb auch die Frage, in welchem Verhältnis die speziell von dem pathologischen Anatomen Ph. Schwartz gefundenen Zahlen zur Gesamtgeburtenziffer standen und in wievielen Fällen die intrakranille Blutung als Todesursache angesehen werden mußte.

Meinungsverschiedenheiten über diese Fragen bestehen noch immer zwischen pathologischen Anatomen, Pädiatern, Psychiatern einerseits und Geburtshelfern andererseits. Auch auf dem Naturforschertag in Düsseldorf 1926 stand das Thema: „Intrakranielle Blutung" zur Debatte. Es zeigte sich, daß der Streit keinesfalls als beendet anzusehen war. Es sind auch Fälle bekannt, in denen eine Erkrankung im Kleinkindalter als Folge der stattgehabten Blutung aufgefaßt werden muß. Andererseits aber wurde durch Nachuntersuchungen festgestellt, daß Neugeborene, bei denen sicher eine Gehirnblutung vorgelegen hat, sich später körperlich und geistig normal entwickelten.

Ich möchte an dieser Stelle auf die ausführliche Arbeit von Naujoks aus der Marburger Frauenklinik „Das spätere Schicksal der Kinder mit intrakranieller Geburtsläsion" hinweisen, die die bis dahin vorliegende Literatur weitgehend verwertet. Das sich auf 18 Nachuntersuchungen stützende Ergebnis dieser Arbeit klingt an das an, was Sellheim in Düsseldorf betonte, nämlich, man solle nicht nur immer davon sprechen, was der kindliche Schädel nicht aushalten, sondern auch davon, was er aushalten könne. Außerdem kommt Naujoks zu dem wichtigen Schluß, daß man genau prüfen müsse, ob irgendwelche erbliche Belastung vorliege.

Die Veröffentlichungen der letzten 10 Jahre zeigen, was damals in Düsseldorf klar wurde, daß nämlich die Frage: „Intrakranielle Blutung und Spätfolgen" keinesfalls geklärt ist. Es wird sogar das Problem, das seit der Entdeckung der intrakraniellen Blutungen als gelöst galt, von neuem aufgerollt in dem Sinne: „Spielt Lebensschwäche beim Frühtod Neugeborener eine Rolle oder nicht".

Fischer ist der Ansicht, daß das Geburtstrauma zwar die wichtigste Ursache der Neugeborenensterblichkeit sei, aber der Begriff „Lebensschwäche" nicht gestrichen werden dürfe. Auch Bernhardt und Richter wollen ihn beibehalten. v. Reuß, Hilgenberg u. a. glauben, daß jedenfalls bei Frühgeborenen die Bedeutung der intrakraniellen Blutungen überschätzt worden sei und daß man in diesen Fällen ohne den Begriff „Lebensschwäche" nicht auskomme. Peiper schreibt: „In der Todesstatistik der Frühgeburten dominierte früher die Diagnose: „Allgemeine Lebensschwäche", heute: „Geburtstraumatische Hirnblutung". Beide Bezeichnungen drohen zum Schlagwort zu werden.

Bei Frühgeborenen findet Capper in 5% der Fälle Epilepsie, in weiteren 5% Little und in 7% Idiotie.

Sunde stellt unter 559 im Alter von 6—21 Jahren nachuntersuchten Kindern 30 geistige Defekte, 4 Little, 2 Jackson-Epilepsie, 1 Sehschwäche und 2 schwere Sprachfehler fest. Als Ursache für alles das sieht er das Geburtstrauma an.

Nach Brander ist der mittlere Intelligenzquotient dem Geburtsgewicht proportional. Es sei jedoch nicht so, daß nur das Geburtsgewicht den entscheidenden Einfluß für Schwachsinn und Unterentwicklung darstelle, sondern daneben spiele die psychisch-erbliche Belastung, vor allem der Alkoholismus der Erzeuger eine Rolle.

Ackermann untersuchte 150 Frühgeburten im Alter von 10 bis 14 Jahren. Nur in 5 Fällen = 3,5% glaubt er, das Geburtstrauma für die psychische Entwicklungsstörung verantwortlich machen zu müssen.

Duyzings konnte bei Frühgeborenen psychische Defekte etwa dreimal so häufig wie bei zeitlich Normalgeborenen nachweisen. Die Verfolgung des Erbganges zeigte jedoch in einer großen Anzahl der Fälle erbliche Belastung.

Es erhebt sich nun die Frage: Wie sind die rechtzeitig geborenen Kinder hinsichtlich der Spätfolgen gestellt?

Mönkeberg, Schröder, Eckhardt sehen die von ihnen beobachteten körperlichen und geistigen Defekte als sichere Folgen einer geburtstraumatischen Gehirnblutung an. Ebergényi berichtet von 2 Fällen, in denen sich nach einer klinisch diagnostizierten Gehirnblutung eine Idiotie entwickelte. Die Kinder starben im Alter von 2 bezw. $1^1/_2$ Jahren. Brander beschreibt einen Fall von Wortblindheit mit leichter Debilität; an dem Kinde seien unmittelbar nach der Geburt Zeichen einer geburtstraumatischen Hirnläsion beobachtet worden. Vererbung komme nicht in Frage. Zappert ist der Ansicht, daß zwar die Aufstellung von Zusammenhängen zwischen Geburtsverletzungen des Gehirns und Epilepsie sozusagen in der Luft liege, Beweise dafür aber fehlen.

Sharpe, Flemming, Barth, Heidler, Naujoks, Grulee, B. und S. Tassovatz, Ullrich, Pollitzer, Catel leugnen nicht die Möglichkeit der Spätfolgen, konnten sie aber nur in seltenen Fällen feststellen. Letzterer ist speziell über die Littlesche Erkrankung der Ansicht, daß sie wohl in erster Linie auf eine

Störung der fetalen Hirnentwicklung zurückzuführen sei, wenngleich er zugibt, daß sie manchmal als Folge einer intrakraniellen Blutung auftreten könne.

Speziell auch an Kindern, die durch die Zange entwickelt wurden, sind Nachuntersuchungen angestellt worden. H. Krukenberg fand bei 834 von insgesamt 1147 Zangengeburten 2 Fälle von Little, 1 Fall von Erb'scher Lähmung und 1 Fall von linksseitiger Erblindung. Er folgert daraus: die Zahl der Dauerschäden nach Zange und Wendung müsse nach dem vorliegenden Material viel geringer sein, als man nach den Befunden der pathologischen Anatomen erwarten solle. Burger stellte eine Kontrolle bei 230 Zangengeburten an. Nur 1 Kind zeigte einen spastischen Gang. Es hatte bei der Geburt eine auffallend große Fontanelle. Das Schlußergebnis seiner Untersuchungen lautet: Der Facharzt brauche nicht allzusehr mit der Zange sparen.

S. und B. Tasovac sehen die Prognose der intrakraniellen Blutung nur dann als schlecht an, wenn keine Behandlung einsetzt. Sie fordern daher bei jedem Verdacht sofortige Lumbalpunktion als diagnostische und therapeutische Maßnahme.

Wenn auch noch vor kurzem Küstner die Ansicht äußerte, daß eine Behandlung zwecklos sei wegen der zu erwartenden körperlichen und geistigen Defekte, so ist man nach obiger Zusammenstellung doch wohl zu folgendem Schluß berechtigt: Die Frage „Intrakranielle Blutung und Spätfolge" ist noch nicht geklärt. Es scheint sich eine Klärung in dem Sinne anzubahnen, daß, wie auch Rydberg an Hand seiner Untersuchungen feststellt, die Prognose zwar ernst, aber keinesfalls hoffnungslos sei.

Auch diese vorliegende Arbeit kann kein abschließendes Urteil zu der sehr interessanten und wichtigen Frage abgeben, sie kann nur ein Beitrag sein.

In der Zeit vom 1. Januar 1919 bis zum 31. Dezember 1935 wurden in der Marburger Universitäts-Frauenklinik bei insgesamt 8525 Geburten sichere intrakranielle Blutungen in 98 Fällen = 1,16% beobachtet. Darunter befanden sich 8 Früh- und 5 Totgeburten, 15 mal lag ein verengtes Becken vor, 6 Kinder waren unreif. Von diesen 98 Kindern wurden 40 lebend und gesund entlassen; die anderen 58 starben einige Stunden oder Tage nach der Geburt.

In 10 Fällen wurde die Sektion verweigert; in den restlichen 48 bestätigte die Obduktion die klinische Diagnose. Hierbei fand sich in 5 Fällen neben der Gehirnblutung eine Lungenaffektion; außerdem befanden sich unter den sezierten Kindern 4 Totgeborene und ein Unreifes. In diesen zuletzt angeführten 10 Fällen, besonders bei denen mit dem Lungenbefund, ist es zweifelhaft, welches die Todesursache gewesen ist.

Es ist nicht Aufgabe dieser Arbeit, die verschiedenen Entstehungsmöglichkeiten für die Gehirnblutung zu erörtern. Wie das Thema sagt, soll das spätere Schicksal der Kinder verfolgt werden. Es kommen also nur die 40 in Betracht, die lebend aus der Klinik entlassen wurden. Unter diesen befinden sich 2 Frühgeborene und 2 Unreife. In sieben Fällen lag ein verengtes Becken vor. Von den 40 Kindern konnten 22 einer Nachuntersuchung unterworfen werden; über ein weiteres Kind gab der leitende Arzt eines Kinderheims, in dem der Junge sich befand, Auskunft.

Ich berichte im folgenden über diese 23 Fälle, die an Hand von Skizzen des Schädels, soweit solche den Geburtsberichten beigefügt waren, erläutert werden.

Die neurologisch-psychischen Untersuchungen wurden von Herrn Professor Dr. Kretschmer und Herrn Dr. Schlunk (Universitäts-Nervenklinik), die phoniatrischen Untersuchungen von Herrn Professor Dr. Loebell (Universitäts-Hals-, Nasen- und Ohrenklinik Marburg; Vorstand: Professor Dr. Uffenorde) vorgenommen.

1. Fall. Kind B. (J.-Nr. 204/1924):

22-jährige I para; normales Becken; vorzeitiger Blasensprung mit Abgang von mekoniumhaltigem Fruchtwasser. Mit Einsetzen der Preßwehen werden die kindlichen Herztöne sehr unregelmäßig und sinken zeitweise bis 104/min. EP = 7 Std. 5 Min.; AP = 2 Std. 20 Min.; Spontangeburt aus II. Schädellage; Kind leicht asphyktisch.

Länge: 49 cm.

Gewicht: 2890 gr.

Wegen Verdachts auf intrakranielle Blutung wird Lumbalpunktion gemacht, die mäßig blutigen Liquor ergibt. Sonstige ausgesprochene Zeichen einer intrakraniellen Blutung fehlen.

Im Alter von fast 14 Jahren Nachuntersuchung.

Laufen- und Sprechenlernen rechtzeitig. Besondere Krankheiten: Keuchhusten und Mumps.

Untersuchungsbefund vom 1. IV. 38:

Größe: 160 cm, Körpergewicht: 45 kg; Sprache: o. B. Neurologisch-psychisch: o. B. Nach Aussage des Lehrers ist das Mädchen die beste Schülerin.

2. Fall. Kind F. (J.-Nr. 613/1934):

28-jährige I para mit einer Rö-vera = 9 cm. EP = 39 Std. 15 Min.; AP = 1 Std. 35 Min. Schlechte Wehen, deshalb 3 mal 1 ccm Hypophysin. Kindliche Herztöne unregelmäßig und verlangsamt, bis 92/min.; deshalb 1 ccm Cardiazol. Dieselbe Dosis sub Partu in die Nabelschnur.

Spontangeburt aus II. abgewichener H. H.-Lage.

Länge: 53 cm.

Gewicht: 3760 gr.

An dem Kopf des Kindes fällt eine starke Geburtsgeschwulst über dem Hinterhaupt und je 2 Druckmarken an der rechten und linken Stirnhaargrenze auf. Der Schädel ist sehr lang ausgezogen; der fronto-occipitale Umfang beträgt 37 cm (s. Skizzen).

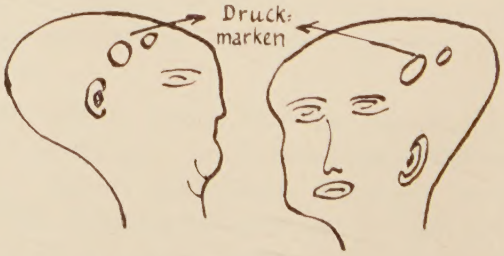

Erst nach Lobelin, Wechselbad und Hautreizen kräftiges Schreien. Es treten Hirndruckerscheinungen auf, die auf eine in-

trakranielle Blutung zurückzuführen sind. (Nähere Angaben über Art und Lokalisation fehlen.)

Im Alter von gut 3 Jahren Nachuntersuchung.

Die Entwicklung ist angeblich ohne Störungen verlaufen. Krämpfe und Erbrechen wurden von der Mutter nicht beobachtet. Mit 11 Monaten begann das Kind zu laufen, mit $1^1/_2$ Jahren zu sprechen; es machte keine besonderen Krankheiten durch.

Untersuchungsbefund vom 23. II. 38 lautet:

Größe: 93 cm; Gewicht: 16 kg. Der Schädel ist etwas blasig mit einem Umfang von 51,5 cm, der Gang leicht watschelnd. Eine Sprachprüfung konnte wegen der Befangenheit des Kindes nicht durchgeführt werden; nach Angabe der Mutter liegen sprachliche Störungen nicht vor.

Neurologisch: o. B. Psychisch: Leichte Retardierung ohne eigentliche geistige Störung.

3. Fall. Kind B. (J.-Nr. 298/1935):

29-jährige I para; keine Beckenanomalien. EP = 52 Std. 45 Min.; AP = 7 Std. 43 Min. Die kindlichen Herztöne schwanken zwischen 160 und 80/min. Wegen Tokostase und drohender intrauteriner Asphyxie Zange; Entwicklung aus II. H. H.-Lage tiefem Schrägstand ohne Schwierigkeiten.

Länge: 53 cm.

Gewicht: 3400 gr.

Kind ist blaß-grau, zeigt oberflächliche Atmung.

Diagnose: Hirndruck und Aspirationspneumonie. Für die Nacht 0,5 gr Transpulmin und $^1/_2$ Tablette Noktal. Das Kind schreit in den ersten Tagen viel und ist unruhig. Nach Ganzpackung von 20 Minuten Dauer wird es ruhiger. In den folgenden Tagen Besserung der Hirndruckerscheinungen, der Pneumonie und des Allgemeinzustandes. Entlassung am 18. Tage mit einem über den ganzen Körper verteiltem Exanthem.

Nachuntersuchung im Alter von $2^3/_4$ Jahren:

Krampfanfälle und Erbrechen sind nachträglich nicht beobachtet worden. Mit 14 Monaten begann das Kind zu laufen, mit 16 Monaten zu sprechen. Die sonstige Entwicklung soll normal gewesen sein.

Untersuchungsbefund vom 18. II. 38:

Größe: 91 cm, Körpergewicht: 15 kg. Schädel ausgesprochen blasig bei einem Umfang von 53 cm (Hydrocephalus). Physiologisches Stottern. Reflexe: o. B. Psychisch: Etwas retardiert ohne eigentliche geistige Störung.

4. Fall. Kind O. (J.-Nr. 421/1930):

27-jährige I para mit allgemein verengtem Becken. Nach einer EP = 6 Std. 50 Min. sekundäre Wehenschwäche; deshalb Zangenversuch extra muros. In der Klinik nach einer AP = 6 Std. 55 Min.

nach Gabe von insgesamt 1,5 ccm Hypophysin und 0,5 gr. Pituglandol Spontangeburt aus I. H. H.-Lage. Abgang von mekoniumhaltigem Fruchtwasser. Kind stark asphyktisch.

Länge: 51 cm.

Gewicht: 2800 gr.

Nach Lobelin, Hautreizen und Fritsch'schen Schwingungen erholt es sich und macht einen gesunden Eindruck. Am 3. Tage einmaliges Auftreten von Hirndruckerscheinungen bei einer Temperatur von 40° C.

In den nächsten 4 Wochen bis zur Entlassung gutes Gedeihen.

Im Alter von $7^1/_2$ Jahren Nachuntersuchung.

Erscheinungen von seiten der Gehirnblutung wurden von der Mutter nicht mehr beobachtet. Entwicklung angeblich ohne Störungen.

Untersuchungsbefund vom 17. II. 38:

Größe: 130 cm, Körpergewicht: 33 kg. Sprache: o. B. Neurologisch-psychisch: o. B.

5. Fall. Kind F. (J.-Nr. 503/1929):

22-jährige I para mit normalem Becken. Normale Wehen. EP = 22 Std. 25 Min. AP = 1 Std. Beim Blasensprung mekoniumhaltiges Fruchtwasser. Spontangeburt aus II. H. H.-Lage. Kind ist unreif.

Länge: 44 cm.

Gewicht: 2150 gr.

Am 1. Tage p.p. leichter tonisch-klonischer Krampfanfall. Vom 3.—5. Tage anhaltendes Erbrechen; stündliche Fütterung mit abgepumpter Frauenmilch. Darauf langsames Nachlassen des Erbrechens. Am 26. Tage Entlassung in gutem Allgemeinzustand.

Nachuntersuchung im Alter von $8^1/_2$ Jahren.

Die Entwicklung ließ bis zum 6. Jahre zu wünschen übrig. Seitdem gute Fortschritte. Krämpfe und Erbrechen wurden nicht beobachtet.

Untersuchungsbefund (Geh.-Rat Kehrer) vom 8. III. 38:

Größe: 109 cm. Körpergewicht: 17 kg. Mikrocephalie und Strabismus convergens. (s. untenstehende Photographie). Sprache lispelnd (Sigmatismus addentalis) und stotternd bei vorhandener Prognatie.

Neurologisch: Patellarsehnenreflexe lebhaft bis gesteigert, links etwas mehr als rechts. Armreflexe beiderseits etwas gesteigert. Sonstige Pyramidenzeichen nicht vorhanden. Keine psychischen Veränderungen.

6. Fall. Kind E. (J.-Nr. 323/1924):

42-jährige I para. Kein Mißverhältnis zwischen kindlichem Kopf und mütterlichem Becken. EP = 3 Tage; kindliche Herztöne sehr schwankend (120 — 132 — 144 — 104 — 140) AP = 13 Std. 20 Min. Herztöne auch während dieser sehr schwankend und langsam. Zur Abkürzung der Geburt Forceps nach Kolpoepisiotomie. Entwicklung aus II. H.H.-Lage. Kind leicht asphyktisch.

Länge: $48^1/_2$ cm.

Gewicht: 2600 gr.

Zwischen großer und kleiner Fontanelle befindet sich ein Ossifikationsdefekt von der Größe eines Zehnpfennigstücks. Die Schädelknochen sind weich, Gesamtturgor schlaff, Muskulatur dürftig. Am 5. Tage ist das Kind unruhig, trinkt schlecht und erbricht fast alles. Fontanellen nicht gespannt, Allgemeinzustand sehr schlecht. Lumbalpunktion ergibt makroskopisch reichlich Blutbeimengung. In den nächsten Tagen status idem. Dann langsame Besserung. Entlassung am 16. Tage in verhältnismäßig gutem Allgemeinzustand; Muskulatur noch schlaff; über dem linken Ohr eine deutliche, nicht druckempfindliche Prominenz.

Mit $13^1/_2$ Jahren Nachuntersuchung (Geh.-Rat Kehrer):

Trotz genauer Beobachtung von der Mutter keine Krämpfe oder Erbrechen beobachtet. Entwicklung angeblich normal, keine besondere Krankheiten. Schulzeugnisse immer gut.

Untersuchungsbefund vom 28. II. 38:

Größe: 140 cm, Körpergewicht: 35 kg. Sprache zeigt keine Störung; neurologisch-psychisch: o. B.

Kind macht einen frischen Eindruck.

7. Fall. Kind S. (J.-Nr. 77/1935):

23-jährige I para mit einer Rö-vera = 8,3 cm. Vorzeitiger Blasensprung. EP = 33 Std. 5 Min. Wegen drohender intrauteriner Asphyxie hohe Zange in Walcher'scher Hängelage. Der Kopf muß von außen in's Becken hineingedrückt werden. Entwicklung aus dem hohen in den tiefen Schrägstand, in I. H.H.-Lage und schließlich in tiefen Gradstand.

Länge: 54 cm.

Gewicht: 4230 gr.

Starke Deformierung des Kopfes, Druckmarken am rechten und linken Auge, linken Ohr, linken Scheitelbein und am Hinterhaupt. Neigung zu Spasmen. Am nächsten Tage Rückgang der Verformung und Abschwellen der Druckmarken. Kind ist unruhig, stöhnt und

schreit oft schrill auf. Fontanellenspannung. Mehrfache Gaben von Noktal und Luminal. Nach leichter Besserung am 3. Tage wieder Verschlechterung. Plötzliches schrilles Aufschreien, Skleren blutig imbibiert; 0,015 Luminal prophylaktisch. In den nächsten 4 Wochen keine Hirndruckerscheinungen mehr. Dann Entlassung in gutem Allgemeinzustand.

Mit 3 Jahren Nachuntersuchung. (Geh.-Rat Kehrer).

Laufen- und Sprechenlernen sowie die übrige Entwicklung angeblich ohne Störungen.

Untersuchungsbefund vom 18. II. 38:

Größe: 98 cm, Gewicht: 18 kg; leichte konstante Inklination des Kopfes nach rechts, etwas schief stehende Gesichtsachse. An der rechten Schläfe Spuren der Zange. Kind im ganzen pastös. Leichtes Lispeln mit geringer Verzögerung der Sprachentwicklung und der des Gleichgewichtsapparates. Neurologisch: o. B., psychisch: frisch, in der Entwicklung noch etwas zurück.

8. Fall. Kind D. (J.-Nr. 211/1935):

32-jährige I para; normales Becken, normale Wehen. EP = 9 Std. 10 Min., AP = 38 Min. Beim Blasensprung mekoniumhaltiges Fruchtwasser. Herztöne immer gut. Spontangeburt aus I. H. H.-Lage. Kind leicht asphyktisch.

Länge: 50 cm.

Gewicht: 2950 gr.

Starke Neigung zu Krämpfen, linkes Bein hypertonisch-spastisch, leichte Fontanellenspannung. Wiederholte Anfälle von Asphyxie. Prophylaktisch Lobelin und Luminaletten. Nach 3 Tagen im ganzen gebesserter Zustand, jedoch noch immer Krampfbereitschaft, die in den nächsten Tagen schwindet. Entlassung am 13. Tage in gutem Allgemeinzustand.

Nachuntersuchung im Alter von $2^3/_4$ Jahren.

Anamnese: o. B.

Untersuchungsbefund (Geh.-Rat Kehrer) vom 16. II. 38:

Größe: 97 cm, Körpergewicht: 18 kg. Leichte Asymmetrie des Gesichtes, links etwas stärker als rechts. Rechte Lidspalte eine Spur enger als die linke; pes planus rechts. Störungsfreie Sprache. Neurologisch-psychisch: o. B. Das Kind macht einen durchaus gesunden Eindruck.

9. Fall. Kind R. (J.-Nr. 88/1932):

22-jährige I para mit normalem Becken. Vorzeitiger Blasensprung, Sinken der kindlichen Herztöne auf 80 min. EP = 25 Std. 20 Min. AP = 4 Std. 50 Min. Wegen Mekoniumabganges Forceps. Entwicklung aus II. H. H.-Lage.

Länge: 51 cm.

Gewicht: 2900 gr.

Das Kind macht von Anfang an einen geschädigten Eindruck, schreit kaum und sieht grau aus. Am 2. Tage Krampfanfall von einigen Sekunden Dauer. (Ueber Lokalisation und Intensität des Anfalls fehlen nähere Angaben.) Atmung stoßweise, Trinken aus der Flasche schlecht, deshalb 3mal abgepumpte Frauenmilch mit der Sonde, die gut vertragen wird. Dann bis zur Entlassung am 15. Tage keine Hirndruckerscheinungen mehr. Allgemeinzustand gut.

Nachuntersuchung im Alter von 6 Jahren.

Aus der Anamnese: Krämpfe und Erbrechen nicht beobachtet. Mit $3^1/_2$ Jahren machte der Junge eine „schwere Gehirnerschütterung mit Fieber" durch. Er ist leicht jähzornig, aber auch schnell wieder ruhig.

Untersuchungsbefund vom 16. II. 38:

Größe: 123 cm, Körpergewicht: 20 kg. Schädel etwas blasig, Umfang 51 cm. Sprache o. B. Neurologisch: Rechts und links Hoffmann, Patellarsehnenreflexe etwas gesteigert. Psychisch: Nervöse Uebererregbarkeit. Im ganzen aber macht der Junge einen gesunden Eindruck.

10. Fall. Kind N. (J.-Nr. 52/1924):

19-jährige I para mit normalem Becken; gute Wehen, EP = 19 Std. 25 Min. Während der AP (= 1 Std. 3 Min.) sinken die Herztöne wiederholt bis 96 min. Zur Beschleunigung der Geburt beidseitige Kolpoepisiotomie. Darauf Spontangeburt aus I. H. H.-Lage. Einmalige Nabelschnurumschlingung um den Hals. Kind ist lebensfrisch.

Länge: 50 cm.

Gewicht: 2810 gr.

Am 2. Tage leichte Fontanellenspannung. Lumbalpunktion ergibt blutigen Liquor. In den nächsten Tagen Nachlassen der Fontanellenspannung. Kind trinkt schlecht. Entlassung am 7. Tage. Turgor schlaff, Allgemeinzustand leidlich.

Nachuntersuchung im Alter von 14 Jahren.

Hirndruckerscheinungen wurden nicht mehr beobachtet. Entwicklung angeblich ohne jegliche Störungen.

Schulzeugnisse immer gut.

Untersuchungsbefund vom 24. II. 38:

Größe: 160 cm, Körpergewicht: 42 kg. Sprache o. B. Neurologisch-psychisch: o. B.

11. Fall: Kind W. (J.-Nr. 486/1934):

30-jährige I para mit einer Rö-vera = 9,1 cm. EP = 88 Std., AP = 37 Min. Vorzeitiger Blasensprung. Spontangeburt aus I. H. H.-Lage. Kind lebensfrisch.

Länge: 51 cm.

Gewicht: 3100 gr.

Beim Abnabeln treten Krämpfe auf. Impression und Cephalhämatom am rechten Scheitelbein. 1/4 Tablette Noktal. Hypospadie. Da kein spontaner Urinabgang, Sondierung der Urethra durch Herrn Professor Dr. Klapp (Chirurgische Klinik Marburg), Entleerung von 5 ccm klaren Urins. Herr Professor Dr. Brock (Kinderklinik), der als Konsiliarius zugezogen wird, ist der Ansicht, daß es sich bei dem Unvermögen, Urin zu lassen, um eine cerebrale Störung handele. Am nächsten Tage weitere Krämpfe. Nach weiteren 2 Tagen Nachlassen; das Kind kann angelegt werden und trinkt gut. Am 7. Tage Entlassung in gutem Allgemeinzustand. Normale Urinentleerung.

Nachuntersuchung im Alter von 3 1/2 Jahren.

In den ersten 3 Lebensmonaten hatte die Entwicklung des Kindes zu wünschen übrig gelassen, Krämpfe oder Erbrechen seien aber nicht aufgetreten. Dann habe das Kind desto bessere Fortschritte gemacht. Sprechen- und Laufenlernen zur rechten Zeit. Mit 2 1/2 Jahren begann es zu stottern, seit 1/2 Jahre Besserung. Urinlassen ohne Beschwerden.

Untersuchungsbefund (Geh.-Rat Kehrer) vom 19. II. 38:

Größe: 102 cm, Körpergewicht: 16 kg. Trockene Haut mit vermehrter Lanugobehaarung, Schädel etwas blasig mit einem Umfang von 49,5 cm. Sprache stotternd (wahrscheinlich noch physiologisches Stottern). Reflexe bis auf eine Andeutung von rechtsseitigem Babinski und Gordon alle normal. Keine psychischen Veränderungen.

12. Fall. Kind R. (J.-Nr. 64/1928):

20-jährige I para mit allgemein verengtem Becken; (dist. sp. = 21 cm; dist. cr. = 23 cm; dist. troch. = 28,5 cm; conj. vera = 10 cm. (Rö-vera nicht angegeben) Michaeli'sche Raute schmal). Normale Wehen. EP = 5 Std. 40 Min. AP = 9 Std. 5 Min. Spontangeburt aus I. H. H.-Lage. Einmalige feste Nabelschnurumschlingung um den Hals. Kind schwer asphyktisch, unreif.

Länge: 49 cm.

Gewicht: 2700 gr.

Nach Hautreizen langsame schwere Atmung, dabei Zuckungen am ganzen Körper. Dann und wann wird ein gellender Schrei (ähnlich dem cris cérébral) ausgestoßen. In den nächsten Tagen gutes Gedeihen. Cerebrale Erscheinungen werden nicht mehr beobachtet. Entlassung am 12. Tage in gutem Allgemeinzustand.

Nachuntersuchung im Alter von 10 Jahren.

Entwicklung ohne Störungen. Mit 5 Jahren Entfernung der Mandeln, sonst keine besondere Krankheit. Schulzeugnisse angeblich immer gut.

Untersuchungsbefund vom 28. II. 38:

Größe: 135 cm, Körpergewicht: 27 kg. Von körperlichen Ent-

wicklungsstörungen nichts zu sehen. Fließende Sprache. Reflexe alle normal; psychisch: etwas ängstlich, im übrigen geistig völlig normal.

13. Fall. Kind N. (J.-Nr. 464/1935):

42-jährige II para; keine Beckenanomalie. EP = 26 Std. 45 Min. AP = 4 Std. 15 Min. Beim Blasensprung grünlich verfärbtes Fruchtwasser. Tokostase, wahrscheinlich infolge Vorderscheitelbeineinstellung. 1 V E Physormon. Verschwinden der kindlichen Herztöne. Sofortiger Forceps. Entwicklung aus II. Schädellage ohne Schwierigkeiten. Asphyktisches Kind.

Länge: 51 cm.

Gewicht: 3100 gr.

Großer Placentainfarkt.

Nach Lobelin, Wechselbad und künstlicher Atmung schreit das Kind. Druckmarke am linken Scheitelbein. Im Laufe des Tages mehrere Anfälle von Krämpfen und Cyanose. $^1/_2$ Tablette Noktal. In den nächsten Tagen dann und wann noch Krämpfe. (Gaben von Sauerstoff und Chloralhydrat.) Im ganzen ist das Kind frisch. Prophylaktisch Noktal und Avertin. Keine Krämpfe mehr. Entlassung am 11. Tage in gutem Allgemeinzustand.

Nachuntersuchung mit $2^3/_4$ Jahren.

Keine Krämpfe mehr, Entwicklung angeblich ohne Besonderheiten.

Untersuchungsbefund (Geh.-Rat Kehrer) vom 17. II. 38:

Größe: 90 cm, Gewicht: 15 kg. Keine körperliche Anomalie. Sprache: o. B. Patellarsehnenreflexe deutlich gesteigert, keine Spasmen. Zunächst Verdacht auf leichten Little. Uebrige Reflexe normal. Keine psychischen Veränderungen. Nach 4 Monaten eine 2. Untersuchung, bei der sich der Verdacht auf Little nicht bestätigt.

14. Fall. Kind H. (J.-Nr. 56/1929):

21-jährige I para; keine Beckenanomalie. Sehr kräftige Wehen. EP = 12 Std. 55 Min. AP = 47 Min. Spontangeburt aus II. H. H.-Lage. Kind asphyktisch II.° mit gutem Herzschlag.

Länge: 49 cm.

Gewicht: 2850 gr.

Nach $^1/_2$ Stunde Herztöne schwach, Atmung sehr schlecht. Lobelin, Cardiazol, Wechselbad, Fritsch'sche Schwingungen; langsame Besserung. Atmung krampfartig, stoßweise. In der Nacht 3 kürzere und ein schwerer Anfall. (7 Min. Dauer). Leichte Zuckungen an Armen und Beinen, Erbrechen, Asphyxie, unregelmäßige Atmung. 1 ccm Lobelin und 0,5 ccm Cardiazol, darauf wird die Atmung gut. Erbrechen hält aber an. 2 weitere Anfälle mit geringen Zuckungen. Von da an gute Entwicklung.

Nachuntersuchung mit 9 Jahren.

Krämpfe und Erbrechen sind zu Hause nicht mehr aufgetreten. Laufen- und Sprechenlernen zur rechten Zeit. Eine Operation in der hiesigen chirurgischen Klinik hat das Mädchen gut überstanden. (Lungen- und Rippenfellentzündung.) Schulzeugnisse gut.

Untersuchungsbefund vom 17. II. 38:

Größe: 136 cm, Körpergewicht: 35 kg. Kein körperlich-pathologischer Befund. Sprache leicht lispelnd bei vorhandener leicht hypertrophischer Rachenmandel. Neurologisch-psychisch: o. B.

15. Fall. Kind D. (J.-Nr. 20 1927):

26-jährige I para, normale Beckenmasse. EP = 15 Std. 15 Min. AP = 1 Std. Zweimal Sinken der Herztöne bis 80 min., erholen sich aber schnell. Beim Blasensprung mekoniumhaltiges Fruchtwasser. Gute Wehentätigkeit. Spontangeburt aus I. H. H.-Lage; doppelte lockere Nabelschnurumschlingung um den Hals. Auf Fritsch'sche Schwingungen kräftiges Schreien.

Länge: 49 cm.

Gewicht: 1900 gr.

Am 5. Tage Zeichen einer intrakraniellen Blutung: Zuckungen an den Extremitäten und im Gesicht, Cyanoseanfälle. Im Laufe des Tages im ganzen 14 Anfälle von durchschnittlich 2 Minuten Dauer. Am 9. Tage Entlassung in gutem Allgemeinzustand.

Nachuntersuchung im Alter von 11 Jahren.

Bis 1¼ Jahren Entwicklung normal. Zerebrale Erscheinungen nicht mehr beobachtet. Beginn des Sprechens zur rechten Zeit. Kurz nach der ersten Impfung Stillstand in der Sprachentwicklung. Außerdem in dieser Zeit ein etwa 3-stündiger Krampfanfall ohne Zuckungen. Dieses wiederholte sich bis zum 5. Lebensjahre jedes Jahr einmal. Beginn des Laufens erst nach der ersten Impfung; dabei keine Störungen. Leistungen in der Schule nicht gut. Dagegen kann die Mutter dem Kinde Besorgungen, auch Geldbeträge ohne Bedenken anvertrauen. In den letzten 2 Jahren angeblich gute Fortschritte zu verzeichnen.

Untersuchungsbefund (Geh.-Rat Kehrer) vom 10. III. 38:

Größe: 139 cm, Körpergewicht: 28 kg. Keine auffallenden körperlichen Defekte. Keine Besonderheiten am Gang, aber schwere Sprachstörung. Neurologisch: rechts und links Oppenheim, rechts Babinski. Psychisch: leichte Debilität.

16. Fall. Kind Cz. (J.-Nr. 395/1932):

21-jährige I para; allgemein verengtes Becken mit einer Rö-vera 9,3 cm; einspringende Sitzbeinhöcker. Normale Wehen. EP = 13 Std. 30 Min. AP = 2 Std. 7 Min. Beim Blasensprung mekoniumhaltiges Fruchtwasser. Herztöne immer gut. Spontangeburt aus II. H. H.-Lage. Kind asphyktisch, schreit auf Lobelin, Wechselbad, Hautreize und künstliche Atmung.

Länge: 50 cm.

Gewicht: 2870 gr.

Kopf sehr stark konfiguriert. 7 Stunden p. p. leichter Spasmus der Extremitäten. Am nächsten Tage ein leichter Krampfanfall von 3 Minuten Dauer: leichte ruckartige Kontraktionen der Arme, Finger, Beine, Zuckungen im Bereich des Facialis. Im Laufe des Tages 3 gleiche und ein Anfall von 15 Minuten Dauer mit den gleichen Symptomen, aber von gesteigerter Intensität. Nach jedem Anfall 0,2 Chloralhydrat. In der folgenden Nacht 11 leichte Anfälle mit den oben beschriebenen Symptomen. Geringer Spasmus der Extremitäten bei sonst guter Entwicklung noch bei der Entlassung.

Mit $5^1/_2$ Jahren Nachuntersuchung.

Während der ersten 2 Lebensmonate oft Erbrechen, keine Krämpfe oder Zuckungen. Anlage zu Rachitis wurde sofort erfolgreich behandelt. Im übrigen keine Entwicklungsstörung.

Untersuchungsbefund (Geh.-Rat Kehrer) vom 1. III. 38:

Größe: 120 cm, Körpergewicht: 15 kg. Ueberstreckbarkeit des ganzen Körpers und Andeutung von Mongolismus. Schädel etwas blasig. Sprache lispelnd (Sigmatismus addentalis), wahrscheinlich durch eine vorhandene hypertrophische Rachenmandel bedingt, sonst fließend. Neurologisch: links Gordon, rechts Oppenheim. Psychisch: gewisse Enthemmung, keine eigentliche geistige Störung.

17. Fall. Kind L. (J.-Nr. 190/1933):

41-jährige IX para; normales Becken. EP = 3 Std. 10 Min. AP = 5 Min. Herztöne immer gut. Beim Blasensprung dickmekoniumhaltiges Fruchtwasser. Spontangeburt aus I. H. H.-Lage. Kind lebensfrisch.

Länge: 51 cm.

Gewicht: 3550 gr.

15 Std. p. p. leichte Zuckungen an den Extremitäten und im Gesicht mit Asphyxie. (Dauer des Anfalls 5 Minuten.) In den nächsten 4 Stunden weitere 2 gleiche Anfälle; Gaben von Chloralhydrat und Noktal. Am 2. Tage p. p. 2 weitere gleiche Anfälle; wiederum Chloralhydrat und Noktal. Dann keine Krämpfe mehr, aber nach jedem Sondieren, wobei Frauenmilch gegeben wird, Erbrechen. Nach einigen Tagen Nachlassen des Erbrechens und fortan gute Entwicklung.

Nachuntersuchung im Alter von 5 Jahren.

Anamnese: o. B. Auch Krämpfe oder Erbrechen nie wieder aufgetreten.

Untersuchungsbefund vom 31. III. 38:

Größe: 102 cm, Körpergewicht: 19 kg. Kein körperlich-pathologischer Befund. Sprache nicht zu prüfen wegen Befangenheit des Kindes; nach Angabe der Mutter o. B. Neurologisch: o. B. Psychisch: psychopatische Reaktionen bei intellektueller Entwicklungshemmung. Verhalten entspricht der Stufe eines Kindes von etwa $3^1/_2$ Jahren.

18. Fall. Kind S. (J.-Nr. 459/1934):

30-jährige I para mit normalem Becken. Normale Wehen. Vorzeitiger Blasensprung. EP — 33 Std. 30 Min. AP — 2 Std. 5 Min. 2mal leichte Schwankungen der Herztöne. Spontangeburt aus II. H. H.-Lage. Kind leicht asphyktisch.

Länge: 50 cm.

Gewicht: 4000 gr.

Nach Hautreizen normales Schreien. In der 2. Nacht leichter Cyanoseanfall, der auf Sauerstoff und Lobelin schwindet. Gesteigerter Tonus der gesamten Muskulatur, tonisch-klonische Krämpfe in beiden Armen; außerdem am nächsten Tage große Unruhe des Kindes und Erbrechen. Herr Prof. Dr. Brock (Kinderklinik) sieht dies als cerebrale Störung an. Noch bei der Entlassung am 16. Tage derselbe Zustand. Wegen eitriger Pusteln bleibt das Kind noch 4 Wochen in der Kinderklinik. Während dieser Zeit laut Krankenblatt der Kinderklinik keine cerebralen Erscheinungen mehr.

Mit $3^1/_2$ Jahren Nachuntersuchung.

Nach der Entlassung aus der Kinderklinik trotz genauer Beobachtung durch die Mutter keine Krämpfe oder Erbrechen festgestellt. Entwicklung normal.

Untersuchungsbefund (Geh.-Rat Kehrer) vom 15. II. 38:

Größe: 115 cm, Körpergewicht: 15 kg. An den Armen keine Veränderungen zu sehen. Beide Fontanellen vollkommen geschlossen. Der Junge macht einen gesunden gut entwickelten Eindruck. Sprache: o. B. Neurologisch-psychisch: o. B.

19. Fall. Kind A. (J.-Nr. 37/1926):

20-jährige I para mit normalem Becken. Mittelstarke Wehen. EP — 20 Std. AP — 1 Std. 12 Min. Herztöne immer gut. Spontangeburt aus I. H. H.-Lage.

Länge: 53 cm.

Gewicht: 3270 gr.

Kind leicht asphyktisch mit gutem Herzschlag. Atmung nur in langen Pausen. Deutliche Fontanellenspannung. Am 3. Tage Zuckungen im linken Arm. Am folgenden Tage deutlich erhöhter Tonus der gesamten Muskulatur. Bei der Entlassung am 10. Tage noch deutliche Fontanellenspannung.

2 Jahre später wurde das Kinderheim, in dem der Junge war, um eine Auskunft über ihn gebeten. Der Bericht des Anstaltsarztes (Pädiater) schließt: „Also z. Zt. sicher ein vollkommen gesundes Kind".

Auch jetzt war es wegen zu großer Entfernung des Aufenthaltsortes nicht möglich, den Jungen, der inzwischen 12 Jahre alt geworden ist, nach hier zur Untersuchung zu bekommen. Von dem leitenden Arzt des Kinderheims Idstein im Taunus, in dem der Junge bis zum 12. XI. 37 gewesen ist, ging auf Anfrage die Mit-

teilung ein, daß bei der Entlassung die Sprache fließend und die Entwicklung normal gewesen sei.

20. Fall. Kind H. (J.-Nr. 118/1925):

28-jährige IV para; normales Becken, normale Wehen. EP = 10 Std. AP = 2 Std. 55 Min. Spontangeburt aus II. H. H.-Lage.

Länge: 53 cm.

Gewicht: 3140 gr.

An dem Kinde zunächst keine Besonderheiten. Am 2. Tage leichte taktmäßige Zuckungen der Arme und Nystagmus beim Blick nach links; am folgenden Tage ausgesprochene Krämpfe der Arme. Dann langsames Nachlassen der Krämpfe. Entlassung am 8. Tage. Blick noch stark nach links gerichtet.

Im Alter von $2^3/_4$ Jahren erste Nachuntersuchung.

Damaliger Untersuchungsbefund: Das Kind hat sich recht gut entwickelt, ist aber zart und schwächlich. Krämpfe, Lähmungen sind nie wieder aufgetreten, dagegen seit 2 Jahren die merkwürdige Eigenschaft, mit dem Oberkörper hin- und herzuschaukeln und mit dem Hinterhaupt taktmäßig gegen die Rückwand zu stoßen. Pädiatrische Begutachtung: Länge und Gewicht recht erheblich unter der Norm. Die geistige Entwicklung scheint normal zu sein. Die oben genannten Stereotypien, die meist bei Schwachsinn beobachtet werden, können auch bei ganz normalen nervösen Kindern vorkommen. Familienanamnestisch ist erwähnenswert, daß der Großvater (nach einem Unfall) geisteskrank war, und daß der Vater sich als junger Bursche wegen „Nervosität" eine Zeitlang in einer Anstalt befand. Schlußdiagnose: Wenn bei diesem Kinde auch einige auffällige Veränderungen zu beobachten waren, so können sie kaum als Folgeerscheinungen der wohl sicher vorhanden gewesenen intrakraniellen Hämorrhagie gedeutet werden, besonders, da Vererbungsfaktoren hier unbedingt zu berücksichtigen sind und so keinen einwandfreien Schluß auf die Aetiologie zulassen.

Im Alter von $12^3/_4$ Jahren 2. Nachuntersuchung.

Aus der Anamnese: Die oben erwähnten eigenartigen Bewegungen des Oberkörpers und Kopfes sind bald nach der ersten Untersuchung verschwunden. Der Junge macht jetzt alle Garten- und Feldarbeiten und treibt Sport ohne irgendwelche Beschwerden.

Untersuchungsbefund (Geh.-Rat Kehrer) vom 14. II. 38:

Der Junge macht einen durchaus gesunden Eindruck.

Größe: 138 cm. Körpergewicht 34 kg. Fließende Sprache. Neurologisch: links Spontanbabinski, rechts Oppenheim, beiderseits Strümpel, Psychisch: o. B.

21. Fall. Kind B. (J.-Nr. 38/1920):

42-jährige II para mit normalem Becken. Schlechte Wehen. Vorzeitiger Blasensprung mit Mekoniumabgang. I. Beckenendlage.

EP 28 Std. 50 Min. Herztöne unregelmäßig und beschleunigt. Versuch einer äußeren Wendung. Ergebnis: Querlage. Schon nach kurzer Zeit wieder Beckenendlage. Herztöne weiterhin unregelmäßig und beschleunigt. Nochmals äußere Wendung mit sofort folgendem Forceps (28 Stunden nach Blasensprung). Entwicklung aus I. tiefem Schrägstand.

Länge: 50,5 cm.

Gewicht: 3300 gr.

In der 2. Nacht zum ersten Male kurzdauernde Anfälle von Asphyxie. Kind kann nicht angelegt werden; auch eingespritzte Frauenmilch schluckt es nicht. Im Laufe des Tages 3 weitere Anfälle von Asphyxie, außerdem Spasmus der Extremitäten und Fontanellenspannung. Lumbalpunktion und Punktion des Subduralraumes durch die große Fontanelle: blutiger Liquor. Am folgenden Tage bei jedem Schreck und jeder Berührung Krämpfe beider Arme und Beine; taktmäßige Zuckungen der in den Ellenbogen gebeugten Arme; Fäuste geballt. Spasmus rechts stärker als links. Bis zum 8. Tage p. p. halten diese Erscheinungen an, dann gute Entwicklung.

Erste Nachuntersuchung im Alter von 7 Jahren.

Gesund aussehendes recht zartes Mädchen, hell, intelligent. In der Schule kommt es gut mit, hat ein ausgezeichnetes Gedächtnis. Nach der Entlassung niemals Krämpfe oder Lähmungen aufgetreten. In einem gewissen Gegensatz zu dem zierlichen Körper, besonders den kleinen Händen, steht der große plumpe Kopf mit einem Umfang von 54½ cm, sodaß an Rachitis gedacht wird. Von der Mutter wird englische Krankheit verneint. An den Extremitäten keine Zeichen nachweisbar.

2. Nachuntersuchung im Alter von 18 Jahren.

Anamnese: o. B.

Untersuchungsbefund (Geh.-Rat Kehrer) vom 25. II. 28:

Größe: 157 cm. Körpergewicht: 50 kg. Der Kopf ist gut proportioniert (Umfang 55 cm), etwas blasig. Sprache fließend. Neurologisch: Patellarsehnenreflex beiderseits lebhaft bis gesteigert. Zunge weicht etwas nach rechts ab. Sonstige Pyramidenzeichen nicht vorhanden. Keine psychischen Störungen. Das Mädchen macht im ganzen, körperlich und geistig einen gesunden Eindruck.

22. Fall. Kind H. (J.-Nr. 356 1922):

45-jährige VI para mit engem Becken. EP = 3 Tage 5 Std. AP = 6 Std. 14 Minuten. Beim Blasensprung übelriechendes mekoniumhaltiges Fruchtwasser. Herztöne immer gut. Spontangeburt aus I. Schädellage. 2-malige Nabelschnurumschlingung um den Hals. Auf Hautreize und Lobelin regelmäßige Atmung. Muskulatur schlaff, Schädel stark konfiguriert, starke Kopfgeschwulst auf dem rechten Scheitelbein, auf dem linken eine etwa markstück- und am Oberrand

der rechten Orbita 2 linsengroße Druckmarken, außerdem eine Impression über dem Broca'schen Zentrum.

Länge: 53 cm.

Gewicht: 3120 gr.

Am 7. Tage Untertemperatur (35,2° C); am 13. Tage: Kind trinkt schlecht und erbricht. Am folgenden Tage wieder Untertemperaturen (35,3° C). Erbrechen hat aufgehört. Typische Zeichen einer intrakraniellen Blutung.

Erste Nachuntersuchung im Alter von 5 Jahren.

Damaliger Untersuchungsbefund: Außer einer schweren Sprachstörung kein pathologischer Befund. Spezial-phoniatrische Behandlung (Professor Dr. Loebell, Hals-, Nasen- und Ohren-Klinik Marburg).

Im Alter von 15 Jahren 2. Nachuntersuchung.

Die Mutter berichtet, daß die Druckmarke über dem linken Ohr, die bis kurz vor der ersten Untersuchung genäßt habe, kurze Zeit später wieder angefangen habe, zu sezernieren. Sonstige körperliche Krankheiten nicht zu erwähnen. In der Schule ist der Junge zweimal sitzen geblieben.

Untersuchungsbefund (Geh.-Rat Kehrer) vom 23. II. 38:

Kräftig entwickelter Junge. 2 Narben links am Kopf, ein wenig hinter der linken Kranznaht gelegen. Sie zeigen sich als weiße, haarlose kirschkerngroße Stellen. Von der schweren Sprachstörung ist lediglich, obwohl der Junge bis zur Entlassung aus der Schule nicht richtig sprach, heute nur noch eine gewisse Ungeschicklichkeit vorhanden (bei der Aussprache von „ssisch" wie „russisch", während Worte wie „römisch" oder „griechisch" gut ausgesprochen werden). Neurologisch: o. B. Psychisch: leichte Debilität.

23. Fall. Kind Z. (J.-Nr. 128/1923) (s. Skizzen unten):

26-jährige I para. Plattverengtes Becken II. Grades. Vorzeitiger Blasensprung. Fötide riechendes Fruchtwasser. EP = 47 Std. 15 Min. AP = 25 Std. 13 Min. Zangenversuch extra muros. In der Klinik Spontangeburt aus erster vorderer Scheitelbeineinstellung. Mekoniumhaltiges Fruchtwasser. Einmalige Nabelschnurumschlingung um den Hals. Kind blau-asphyktisch.

Länge: 50 cm.

Gewicht: 2930 gr.

Kopf ist sehr stark deformiert; es besteht Facialisparese. Fontanellen und Nähte sind außergewöhnlich breit, außerdem befindet sich auf dem linken Scheitelbein eine bis auf das Periost gehende markstückgroße Impression. (s. Skizzen).

Bis zur Entlassung am 7. Tage immer Untertemperaturen. Zeitweise Sondenfütterung mit Frauenmilch notwendig. Typische Zeichen einer intrakraniellen Blutung vorhanden, jedoch ohne Zuckungen.

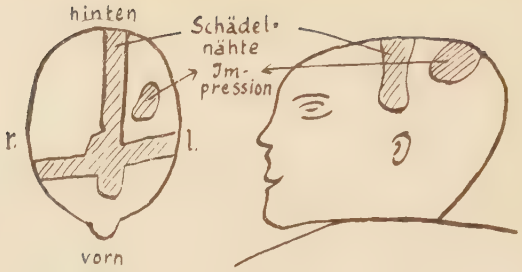

Erste Nachuntersuchung im Alter von 5 Jahren.

Damaliger Untersuchungsbefund: 3 Querfinger über dem linken Ohr eine 3-markstückgroße, fest mit dem Knochen verwachsene Narbe mit geringer Kallusbildung. Schwere Sprachstörung. Sonst: o. B. Der spezial-phoniatrischen Behandlung (Professor Dr. Loebell, Hals-, Nasen- und Ohren-Klinik Marburg) entzog sich das Kind bald.

Zweite Nachuntersuchung im Alter von 15 Jahren.

Anamnese: Die Sprachstörung hat von Jahr zu Jahr zugenommen. Auch die geistigen Fähigkeiten nahmen stetig weiter ab. Bis vor 2 Jahren konnten die Eltern das Kind noch allein lassen. Auch konnte es noch allein essen. Beides ist jetzt unmöglich.

Untersuchungsbefund (Geh.-Rat Kehrer) vom 24. II. 38:

Größe: 142 cm, Gewicht: 22 kg. Starke Lanugobehaarung längs der Wirbelsäule. Schädel außerordentlich breit (Umfang = 54 cm). Deutliche Atrophie der Arme und Beine. Handbreit oberhalb des linken Ohres dreimarkstückgroße, nicht druckempfindliche eingezogene Narbe. Sprache: Verständigung unmöglich. Neurologisch: Armreflexe o. B. Prüfung der übrigen Reflexe nicht möglich. Störung des speziellen Mechanismus für den Gang. Psychisch: Schwere Idiotie. Gewisse Reaktionen auf die Umwelt sind vorhanden.

Aus den Geburtsberichten der 23 Fälle können wir grundsätzlich 2 wichtige Schlüsse ziehen:

1. In 15 Fällen = 66% war die intrakranielle Blutung nach einer Spontangeburt aufgetreten, gegenüber 8 Fällen = 33% nach einer Zangenoperation.
2. Eine intrakranielle Blutung kommt nicht nur bei Erst-, sondern auch bei Mehrgebärenden vor, wie die Fälle 13, 17, 20 und 21 zeigen.

In 14 der 23 Fälle stellten sich bei der Nachuntersuchung körperliche oder geistige Defekte heraus. Es ist daher zu prüfen, ob und inwieweit diese Defekte durch das Geburtstrauma bedingt waren, oder ob irgendwelche andere Ursachen für sie in Frage kommen.

Deshalb sollen diese 14 Fälle einer näheren Betrachtung unterzogen werden, und zwar insbesondere in Hinsicht auf die Familienanamnese, also eine etwaige erbliche Belastung.

Die im Fall 5 festgestellte leichte Steigerung der Patellarsehnen- und Armreflexe bei dem Fehlen sonstiger Pyramidenzeichen auf die Hirnblutung zurückzuführen, dürfte gewagt sein. Ebenso kann die Sprachstörung nach der phoniatrischen Begutachtung wohl nicht auf die intrakranielle Blutung zurückgeführt werden. Ein Zusammenhang zwischen dem Strabismus und dem Geburtstrauma ist nicht abzulehnen, jedoch nach dem übrigen Befund nicht sicher.

Im Fall 15, dem anderen Fall von Frühgeburt, darf erbliche Belastung ausgeschlossen werden. Obgleich die Sprachstörung nicht mit Sicherheit als eine postencephalitische bezeichnet werden kann, so liegen doch laut Aussage der Nervenklinik der Anamnese nach Anhaltspunkte für eine Encephalitis post vaccinationem vor. Daher ist nicht absolut sicher zu entscheiden, worauf die Störung zurückgeführt werden muß.

In den Fällen 2 und 3 läßt sich die leichte Retardierung der geistigen Entwicklung auf das Geburtstrauma zurückführen. Die Prognose kann wohl als gut bezeichnet werden wegen des Nichtvorhandenseins einer eigentlichen geistigen Störung.

Im Fall 7 müssen wir die pathologischen Erscheinungen am Kopf sicher als Folgen eines durch die Zange erfolgten Geburtstraumas ansehen. Wahrscheinlich besteht auch ein Zusammenhang zwischen der intrakraniellen Blutung und der leichten Retardierung in der geistigen Entwicklung, sowie der des Gleichgewichtsapparates und der Sprache. Eine endgültige Prognose ist wegen des Alters von 3 Jahren zur Zeit der neurologischen Untersuchung nicht

zu stellen. Man darf wohl hoffen, daß das Kind, das bei der psychiatrischen Begutachtung als „frisch" bezeichnet wurde, die leichte Retardierung aufholen wird.

Im Fall 17 liegt sicher auch erbliche Belastung vor. Der Vater ist wegen „Anfällen", die nach der Beschreibung durch die Mutter des Kindes als epileptische anzusehen sind, Invalide. Auch die Mutter macht einen nicht gerade intelligenten Eindruck. Eine Schwester derselben leidet an „Nervenschwäche".

Man würde sicher zu weit gehen, wollte man die neurologisch-pathologischen Befunde des 9. und 11. Falles auf das Geburtstrauma zurückführen. Um was es sich im Fall 9 bei der „schweren Gehirnerschütterung mit Fieber" gehandelt hat, ist nicht zu sagen. Dies Ereignis muß jedenfalls bei der Beurteilung des Falles mit in Rechnung gestellt werden.

Die Mutter des Kindes R. (Fall 12) war wegen „Nervenleiden" öfter in der Landesheilanstalt Kappel bei Marburg, und zwar wegen Schwachsinns, wie die Nachfrage ergab. Sucht man nach einer Ursache für die leichte Aengstlichkeit des Jungen, so wird man nicht fehlgehen, wenn man sie eher in der Erkrankung der Mutter als in der intrakraniellen Blutung bei der Geburt vermutet.

Bei der unehelichen Mutter des Kindes Cz. (Fall 16) handelt es sich, wie aus der Anamnese hervorgeht, um eine haltlose Psychopathin, sodaß man bei der psychischen Beurteilung des Kindes an Vererbung denken muß. Außerdem darf die Tatsache der Andeutung des Mongolismus nicht außer Acht gelassen werden.

Im Fall 13 wurde 4 Monate nach der 1. Untersuchung bei dem mehr als 3 Jahre alten Kinde eine fachärztliche orthopädische Untersuchung (Dr. Mondry, chirurgische Klinik Marburg) vorgenommen. Der Gang war vollkommen normal, sodaß sich der Verdacht auf Little nicht bestätigte.

Die letzten 5 Fälle, die nun folgen, sind deshalb von besonderem Interesse, weil, wie aus der Erwähnung des ersten Untersuchungsbefundes hervorgeht, die Kinder schon einmal untersucht wurden.

Der Fall 19 zeigt, daß der Junge sich nachträglich körperlich und geistig normal entwickelt hat.

Im Fall 20 und 21 wurde mit der Möglichkeit von Spätschäden gerechnet. In ersterem Falle sind keinerlei Schäden zurückgeblieben.

Eine Aussage des Lehrers über das Kind H. lautet: Der Junge habe besonders gute Leistungen aufzuweisen, wenn es auf logisches Denken ankomme.

Auch in dem Fall 21 konnten keine körperlichen oder geistigen Defekte festgestellt werden. Es ist sehr bemerkenswert, daß der Schädel seit der ersten Untersuchung an Umfang nicht zugenommen hat, daß also der Hydrocephalus zurückgegangen ist. So ist es nicht ausgeschlossen, daß dies auch in den Fällen 2, 3, 9 und 11 im Laufe der Zeit eintreten wird.

Die Fälle 22 und 23 sind besonders interessant. Es waren bei beiden Neugeborenen deutliche Zeichen einer intrakraniellen Blutung vorhanden gewesen, und bei beiden bestand eine Impression des linken Scheitelbeins und zwar direkt über dem Broca'schen Zentrum. Die mechanische Schädigung des Gehirns erklärt die bei der ersten Untersuchung des Falles 22 im Alter von 5 Jahren festgestellte schwere Sprachstörung sehr gut. In der Anamnese dieses Falles heißt es, daß die Wunde fast ununterbrochen sezernierte, während im Fall 23 bei der ersten Untersuchung Kallusbildung an der Stelle der Impression festgestellt wurde. So ist es wohl zu erklären, daß in dem Fall 22, da keine weitere Schädigung der Gehirnsubstanz durch Kallusmassen vorlag, durch die systematische spezialphoniatrische Behandlung, von der oben die Rede war, die Sprache bis auf praktisch völlig nebensächliche Störungen gebessert werden konnte. Dagegen ist anzunehmen, daß in dem letzten Fall, in dem erbliche Belastung sicher ausgeschlossen werden kann, durch die in dem ersten Untersuchungsbericht erwähnten Kallusmassen eine weitere Zerstörung der Gehirnsubstanz hervorgerufen wurde, die schließlich zu dem jetzigen Zustande führte.

Fassen wir die Ergebnisse zusammen:

1. Schwere geistige Defekte wurden unter den 23 Fällen nur 2 mal gefunden.
2. In einer großen Anzahl der Fälle ließen sich aus der Anamnese, besonders der Familienanamnese andere mögliche Ursachen, vor allem erbliche Belastung als Ursache für die Entwicklungsstörung des Gehirns annehmen. Es ist also von größter Wichtigkeit, diesem letzten Punkte besondere Aufmerksamkeit zu schenken.
3. Körperliche Schäden liegen nur in den beiden Fällen 20 und 21 vor. Sie waren aber gering und benachteiligten die Arbeitsfähig-

keit in keiner Weise. Die Little'sche Krankheit konnte in keinem Falle festgestellt werden.

4. Zwar kann man aus den Fällen 1 und 4, da hier eine intrakranielle Blutung nur zu vermuten oder ganz leichten Grades vorhanden war, ebenso aus den Fällen 8, 13 und 18 wegen des Alters nicht ohne weiteres eine günstige Prognose stellen.

   Aus den Fällen 6, 10, 14 und 19 aber geht einwandfrei hervor, daß es nach einer intrakraniellen Blutung jedenfalls klinisch zu einer völligen Restitutio ad integrum kommen kann.

Zum Schluß der Arbeit möchte ich Herrn Geh.-Rat Professor Dr. E. Kehrer für die Ueberlassung des Themas und die freundlichen Ratschläge, ebenso Herrn Professor Dr. Loebell und Herrn Professor Dr. Kretschmer und Herrn Dr. Schlunk für die freundliche Unterstützung bei den Spezialuntersuchungen meinen Dank aussprechen.

Literaturverzeichnis.

v. Ackermann, Hass: Das Schicksal der Früh- und Schwergeburten (Univ.-Kinderklin. Hamburg-Eppendorf). Hamburg, Diss. 1936.

Barth, Hermann: Zur Frage: Geburtstrauma und Hörorgan (Hals-, Nasen-, Ohrenklinik, Charité, Berlin). Zeitschrift Hals-, Nasen-, Ohrenheilkunde 35. 1—42 (1933).

Bernhardt, Fritz: Ueber Neugeborenenfrühsterblichkeit (Univ.-Frauenklinik, Wien), Zbl. Gynäk. 1935, 2717—2729.

Brander, Torild: Studien über die Entstehung der Intelligenz bei frühgeborenen Kindern. Beitrag zur Kenntnis der Entstehung, insbesondere leichterer Grade der exogen bedingten Unterbegabung. (Soc. scient. fenn. Comment. biol. Bd. 5, Helsingfors Nr. 8.)

— — Ueber die Bedeutung des unternormalen Geburtsgewichtes für die Entstehung intrakranieller Geburtsverletzungen (Pädiatr. Univ.-Klin. Helsingfors), Zbl. Gynäk. 1937, 1645—1648.

— — Besteht ein Zusammenhang zwischen dem Geburtsgewicht und dem Intelligenzquotienten bei Frühgeborenen? Vorl. Mitteilung. (Univ.-Kinderklin. Helsingfors), Msch. Kinderheilk. 63, 341 bis 350 (1935).

— — Ueber kongenitale Wortblindheit im Anschluß an Geburtstrauma (Univ.-Kinderklin. Helsingfors), Msch. Kinderheilk. 64, 55—61 (1935).

Burger, Károly: Der Einfluß der Geburt und des geburtshelfenden Einflusses auf den Neugeborenen. Arv. Hetil 1933, 776—779).

Capper, Aaron: Cerebral birth hemorrhage in premature and in mature infants. (Dep. of Pediätr., Jefferson. Med. Coll., Philadelphia), Amer. J. Obstetr. 18; 106—109 und 144—146 (1929).

Catel, W.: Zur klinischen Diagnose intrakranieller Geburtsblutungen. (Univ.-Kinderklin. Leipzig), Msch. Kinderheilk. 52, 1—23 (1932).

— — Pathogenese, Diagnose und klinische Bedeutung intrakranieller Geburtsblutungen (Univ.-Kinderklin. Berlin), Kurse ärztlicher Fortbildung 24, 25—33 (1933).

— — Ueber das spätere Schicksal von Kindern mit intrakranieller Geburtsverletzung (Univ.-Kinderklin. Berlin), Msch. Kinderheilk. 58, 89—103 (1933).

Duyzings, A. J. M.: Ueber die Frühgeburt und das zu früh geborene Kind; Arch. Gynäk.: 159, 524—536 (1935).

Ebergényi, Sandor: Schwere intrakranielle Blutungen bei komplikationslosen Geburten und bei Kaiserschnitt. Magy. Nogyogy 3, 187—190 (1934).

Ebergényi, Alex.: Von den bei komplikationsfreien Geburten und Schnittentbindungen entstehenden schweren intrakranialen Blutungen (Univ.-Frauenklin. Debrecen), Jb. Kinderheilk. 144, 291—300 (1935).

Eckhardt, Hellmuth: Geburtstrauma als Ursache von Krüppeltum. Gesdh. für's Kindesalter: 5, 495—502 (1930).

Fischer, Carl Jos.: Ueber Todesursachen bei neugeborenen Kindern (Patho. Anat. Inst. und Frauenklinik, Univ. Graz), Wien. klin. Wschr. 1935, I, 360—363.

Flemming, G. B.: A paper on recognition and treatment of birth in juries in the newly born (Diagnose und Behandlung von Geburtsschädigungen bei Neugeborenen), Roy. Hosp. f. Sick Childr., Glasgow. Brit. med. J. Nr. 3688, 481—485 (1931).

—— und Ellen, D. Morton: Meningeal haemorrhage in the newborn (Meningeale Haemorrhagien bei Neugeborenen) (Infants Dep., Roy. Maternity Hosp., Glasgow), Arch. Dis. Childr. 5, 361—368 (1930).

Grulee, Clifford, G.: Intracranial hemorrhage in the newborn. (Intrakranielle Blutung beim Neugeborenen), Amer. I. Dis. Childr. 52, 648—664 (1936).

Hilgenberg, Friedrich, C.: Ueber das Schicksal der Frühgeborenen in den ersten 10 Lebenstagen (Univ.-Frauenklin. Münster i. W.), Klin. Wschr. 1931, II. 2040—2041.

Heidler, Hans: Ueber die Bedeutung der intrakraniellen Läsion der Neugeborenen für die Geburtshilfe. Wien. klin. Wschr. Jg. 40, Nr. 45, 1408—1413 (1927).

—— Läsio intracranialis neonatorum sub partu (Univ.-Frauenklin. Wien), Wien. klin. Wschr. 1935, I. 825—826.

—— Läsio intracranialis neonatorum sub partu (Univ.-Frauenklin. Wien), Wien. med. Wschr. 1936, I. 176—177 und 209—211.

Kehrer, Erwin: Die intrakraniellen Blutungen bei Neugeborenen. Beilageheft zur Zeitschrift für Geburtshilfe und Gynäkologie, Bd. 118 (1939).

Krukenberg, Heinz: Spätschäden bei Kindern nach Zangengeburt und Wendung (Univ.-Frauenklin. Bonn), Med. Klin. 1930, II. 1186—1187.

Küstner, Heinz: Intrakranielle Verletzungen der Kinder in der Geburt (Krankenanstalt Bethanien, Leipzig), Med. Klin. 1937, I. 221—223.

Mönkeberg, C.: Ueber die Aetiologie der Blutungen der nervö-

sen Zentren beim Neugeborenen. Bol. and Klin. obsteter. Univ. Chil.. 14, 175—185.
Naujoks, H.: Geburtsverletzungen des Kindes (Vermeidung, Erkennung, Behandlung und Spätfolgen), Frauen-Klinik Univ. Köln. Münch. med. Wschr. 1936, I. 835—841.
Peiper, Albrecht: Ueber die Frühsterblichkeit (Univ.-Kinderklin. Berlin), Arch. Gynäk. 142, 329—336 (1930).
Pollitzer, R.: L'emorragia endocrania, causa principale di mortalita neonatale (Intrakranielle Blutungen, die Hauptursache der Neugeborenensterblichkeit) Maternita Osp. di S. Giovanni in Laterano, Roma) (29 congr. Roma 18.—21. XII. 1930), Atti. Soc. ital. Ostetr. 29, 435—443 und 527—539 (1932).
v. Reuß, A.: Bemerkungen zur Prognose und Prophylaxe beim frühgeborenen Kind. (Kinderabt. Kaiser Franz-Joseph-Stift, Wien), Wien. klin. Wschr. 1931, I. 292—297.
Richter, Friedrich: Die Frühsterblichkeit der Neugeborenen in der Klinik (Berlin, Diss. 1931).
Rydberg, Erik: Ueber die geburtstraumatischen Schädigungen des Zentralnervensystems bei Neugeborenen. Hosp. tid. 1936, 453 bis 467.
—— Cerebral injury in new-born children consequent on birth trauma: with an inquiry into the normal an pathological anatomy of the neuroglia. Sonth Stockholm Lying in Hosp. a. Path. Dep., Sabbatsberg Hosp. Stockholm.
Sunde, Anton: Ueber die Prognose der Frühgeborenen und die Prophylaxe des Geburtstraumas (Norsk. Mag. Laegevidensk. 91, Beil.-H., 1—83.
Schröder, Paul E.: Behavior difficulties in children associated with the results of birth trauma. (Illinois inst. f. juvenile resarch, Univ. Chicago), J. amer. med. Assoc. 92, 100—104 (1929).
Sharpe, William: Observations regarding intercranial hemorrhage in the new-born. New York state journ. of med. Bd. 27, Nr. 6, 296—299 (1927).
Tasovac, S. u. B.: Intrakranielle Blutungen bei Neugeborenen. Srpski Arch. Lekarst. 39, 159—168.
Tassovatz, Borivoié u. Tassovatz, Sinicha: L'hémorragie intrâcranienne du nouveau-né; guérison dè 3 cas. Clin. Gynäcol. et Obstétr. et Clin. Pédiatr; Univ. Belgrade. Rév. Franc. gynék. 31, 44—49 (1936).
Ullrich, Otto: Ueber die Häufigkeit und Prognose geburtstraumatischer Läsionen des Zentralnervensystems (Univ.-Kinderklinik München), Münch. med. Wschr. 1929, I. 487—489.
Zappert, J.: Geburtstrauma und Epilepsie. Wien. klin. Wschr. 1932, II. 1237—1239.

Lebenslauf

Ich, Hermann, Fritz, Wilhelm, Ernst Grote wurde am 21. Februar 1913 als 6. Kind des Tischlermeisters Adolf Grote und seiner Ehefrau Karoline geb. Pölert in Remmighausen bei Detmold (Lippe) geboren.

Von Ostern 1919 bis dahin 1924 besuchte ich die Volksschule meines Geburtsortes. Zu Ostern 1924 wurde ich in die Sexta des humanistischen Gymnasiums zu Detmold aufgenommen, wo ich am 4. März 1933 das Zeugnis der Reife erhielt.

Zum Sommer-Semester 1933 bezog ich die Universität Marburg-Lahn. Hier bestand ich am 26. Februar 1936 die ärztliche Vorprüfung, nachdem ich inzwischen, und zwar während des Sommer-Semesters 1935 vom 1. April bis 30. September, freiwilligen Arbeitsdienst in der Abteilung 1/203 in Pivitsheide bei Detmold geleistet hatte. Im Sommer-Semester 1936 belegte ich an der Universität Breslau. Zum Winter-Semester 1937 kehrte ich nach Marburg zurück und bestand dort nach insgesamt elfsemestrigem Studium am 17. Mai 1939 die ärztliche Prüfung.

Meiner Militärdienstpflicht genügte ich vom 30. Juni bis 25. September 1936 bei der 3. (M. G.)-Komp. E. B. 33 in Detmold und vom 2. bis 29. Mai 1937 bei der 12. (M.G.)-Komp. III/I. R. 116 in Fulda.

Meine akademischen Lehrer waren:

Im vorklinischen Studium in Marburg:
Alverdes, Claussen, Dabelow, Dittler, Göppert, Grüneisen, Jacobshagen, Kutscher, Meerwein, Nauck, Zeiger.

Im klinischen Studium in Marburg:
Becher, Förster, Gremels, Grüter, Kehrer, Klapp, Klewitz, Kretschmer, Laubender, Loebell, Neumann, Pfannenstiel, Ruete, Schwenkenbecher, Uffenorde, Versé, Wiskott.

Während des Semesters in Breslau hörte ich:
Baur, Eichstedt, Gutzeit, Rahm, Schulze-Rohnhof, Wagner.

Seit dem 15. Juni 1939 bin ich als Medizinalpraktikant am Auguste-Viktoria-Stift in Bad Lippspringe.